



# Überschichtungsreaktion des Harns

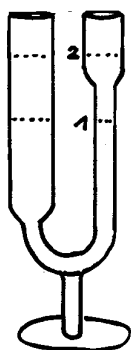
Die Möglichkeit, den Urin zu diagnostischen Zwecken zu nutzen, hat in allen Medizinkulturen eine lange Tradition.

Die klassische Harnschau, die ohne chemische Zusätze arbeitete und sich ausschliesslich an den Zeichen des Harns wie Farbe, Geruch, Dichte, Ausfällungen, Viskosität, Bläschenbildung, etc. orientierte, war schon ein kleines Lehrgebäude für sich.

In den 50er Jahren, lange bevor die Mehrfachreagenzträger (Urinteststreifen) auf den Markt kamen, war es Laborroutine, den Urin mit bestimmten chemischen Reagentien zu versetzen, die einen definierten Bezug zu verschiedenen Eiweissgruppen, Gallenfarbstoffen, Glukose, etc. haben. Man erhielt damit einen recht guten Überblick über funktionelle Organstörungen und Stoffwechselentgleisungen, die sich andernorts, z.B. im Blutbild, noch nicht bemerkbar machen.

Der grosse Vorteil der Überschichtungsreaktion liegt vor allem darin, dass beginnende Stoffwechselentgleisungen und funktionelle Störungen frühzeitig erkannt werden können. Dieses Verfahren ist im Vergleich zu dem Ergebnissen der Urinteststreifen sehr viel differenzierter und damit auch aussagefähiger.

## Durchführung



Man giesst in die trichterförmige Öffnung des schmalen Schenkels des Überschichtungsglases (U-Form) Urin bis in eine Höhe von ca. 4,5 cm (**Marke 1**).

Dann füllt man sofort, ebenfalls in die Öffnung des schmalen Schenkels, einige Kubikzentimeter Überschichtungsreagenz nach (**Marke 2**) und beurteilt die Reaktion nach einer Minute. Die beiden Flüssigkeiten vermischen sich nicht, bilden jedoch an ihrer Berührungsfläche verschiedenfarbige Ringe, die man bei Durchsicht gegen einen hellen Hintergrund leicht beurteilen lassen.

Die verschiedenfarbigen Ringe geben einem Hinweis, in welchem Organsystem sich eine Störung manifestiert.

Die Farbringe und ihre Bedeutung:

Brauner Ring	Urobilin, Urobilinogen	Leberstörung
Grüner Ring	Bilirubin, Biliverdin	Gallenstörung
Blauer Ring	Indol, Eiweissfäulnis	Darmstörung
Kirschroter Ring	Scatol	Darmstörung
Weisser Ring	Eiweiss	Nierenerkrankung
Schwarzer Ring	Melanin	Degenerationsverdacht

Blasenbildung im dünnen Schenkel:

Kleinblasig	Dünndarmstörung
Grossblasig	Dickdarmstörung

Mit diesen Ausführungen soll keine komplette „Anleitung zur Harnanalyse“ geboten werden, sondern es geht um eine Methode, deren schnelle und leicht durchzuführende Art eine hervorragende Möglichkeit bietet, sich den notwendigen Überblick über die Situation im Körper zu verschaffen.